

# BRUSH-UP

安里和也 新井恒雄 荒木茂 有賀崇記 安中聡一 飯田開 石井慎一郎 石井美和子 磯あすか 伊藤友哉 上田泰久 上原卓也  
江戸優裕 大川孝浩 大田幸作 岡山博信 奥村晃司 小原裕次 柿崎藤泰 悴田康平 加藤太郎 紙谷浩喜 上條史子 神谷秀明  
川井誉清 木藤伸宏 木村友紀 楠瑛津子 桑原由梨 栗田洋平 黒岩澄志 具志堅敏 小泉圭介 小林弘幸 小柳磨毅 近藤淳  
近藤崇史 齋藤智雄 佐藤房郎 財前知典 柴田剛宏 柴田泰行 清水暁彦 正保哲 新保雄介 杉山健治 杉山隆廣 高木健太 竹上公介  
建内宏重 田仲勝一 田中創 田淵俊紀 田舎中真由美 津田泰志 土持宏之 常盤直孝 中野洋平 中村浩明 永井聡 永田慎伍  
西村圭二 西村紗紀子 中俣修 長谷川諒 服部京介 林典雄 原歌芳里 原口勇介 平田史哉 廣澤暁 福井勉 藤井保貴 藤田昌宏  
布施陽子 星翔悟 松田直樹 望月久 森口晃一 柳宗 矢野雅直 山口慎介 山口光國 山崎敦 山田英司 湯田健二 吉崎和人 吉野透

福井勉 編

# 新 ブラッシュアップ 理学療法

新たな技術を創造する臨床家88の挑戦

柳 宗 / 新潟医療福祉大学 運動機能医科学研究所

## Clinical Points

1. 距骨下関節中間位での足関節の可動性
2. 構造的安定・機能的安定
3. 足部の筋力トレーニング

### はじめに

足関節捻挫は、足部の外傷の中で最も頻度が高く、すべての年齢層で見られるが、特に発育期のスポーツ中の受傷が多くを占める。足関節捻挫とは、足関節を構成する靭帯の損傷の総称であるが、そのほとんどが後足部の底屈と内がえしの強制による足関節外側靭帯損傷<sup>1)</sup>である。一般的に急性期の靭帯損傷はRICE処置が選択されているが、受傷機転となった機械的ストレスから損傷靭帯を保護し、修復過程を阻害せずに慢性的な不安定性および障害を予防するための対応が必要であると考えている。本稿では足関節外側靭帯損傷における評価と処置についての概要を紹介する。

### 受傷肢位

外側靭帯損傷の中で最も頻度が多いとされているのは、後足部、底屈、内返しである。通常、内反捻挫時には前外側の関節包、前距腓靭帯、踵腓靭帯、後距腓靭帯が損傷される。

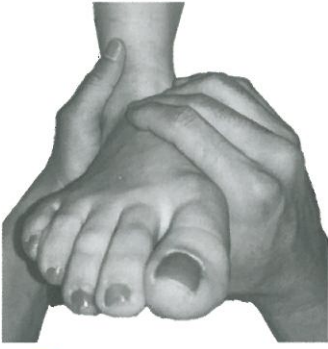### 評価項目

#### 1. X線所見と重症度による分類

骨折との鑑別を行う。受傷後のストレスX線撮影は、岩本<sup>2)</sup>らの方法に準じ、距骨内反傾斜角、距骨前方引き出し量などの定量的評価を行う。重症度分類<sup>3)</sup>においては、I度（伸張、一部損傷）とII度（部分断裂）にあたるものは、その後のテーピング処置を行う対象となるが、III度（完全断裂）であればギプス固定を必要とする。

#### 2. 受傷時期

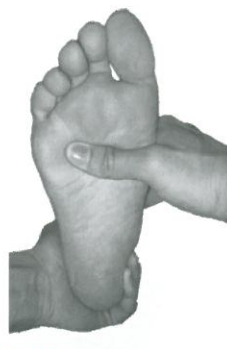捻挫が発生した時期を聴取することにより、のちに炎症および腫脹が広がる可能性を患者へ説明する。炎症、腫脹の程度が重度の場合、テーピングを施行する際に、循環障害を生じる可能性があるため弾性包帯で対応し、翌日以降に再評価と処置をする判断が必要となる。



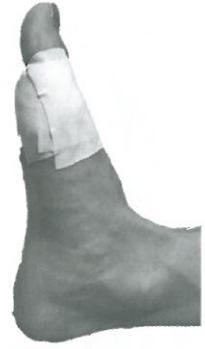**図1 前額面での操作法**  
踵骨、距骨頸、舟状骨、足長軸  
を中心として触れる



**図2 矢上面での操作法**  
踵骨を把持しながら足底面  
に対し前足部の配列を水平  
に保ち、距骨が前方突出し  
ないよう触れる



**図3 水平面での操  
作法**  
踵骨と足長軸を垂直  
に合わせる



**図4 中足指節  
関節の固  
定**

### 3. 圧痛点

損傷した特定部位を判断する診断要素として、距骨下関節を中間位に保ち、圧痛点を確認する。

### 4. 距骨下関節中間位での足関節可動域

距骨下関節を中間位で操作する意義は、靭帯への伸張ストレスをかけずに評価するためである。足関節の底屈・背屈時の靭帯機能として前距腓靭帯は、底屈時に伸張され、背屈時には弛緩することが示されている<sup>4)</sup>。これらは屍体足を用いた実験からシュミレーションモデルを作成し、それぞれの屈曲角度における各靭帯の役割を effective length fraction (靭帯の伸張時の長さに対する靭帯の長さの割合) から推定している。

足関節内反時の靭帯機能は、屍体足を用いて、靭帯が無傷の状態と前距腓靭帯を切除した場合、前距腓靭帯と踵腓靭帯を切除した場合の3条件で足関節内反可動性を比較した。その結果、前距腓靭帯のみを切除した時、内反可動性は切除前の7%しか増大しなかったが、踵腓靭帯も切除した際には57%増大した<sup>5)</sup>と報告している。また、屍体足に内反ストレスを加えた際に踵腓靭帯が有意に伸張した<sup>6)</sup>と報告している。

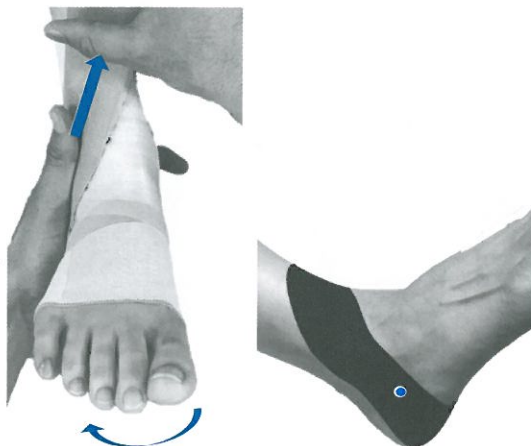
距骨前方引き出し時の靭帯機能は、シュミ

レーションモデルを使用した実験から、距骨前方引き出し時の靭帯機能について足関節底屈・背屈角度および距骨前方引き出し速度を変化させた際の距骨前方引き出しに必要な力である。つまり、靭帯組織の応力 (response force) を示した報告によると、底屈・背屈角度については中間位および背屈 10°において最小であり、底屈 20°において最大であったと報告している。引き出し速度については、速度が速いほうが、応力が大きいことが示されている<sup>7)</sup>。これらのことから生体においては、足関節を操作する際には足関節外側部の疼痛の有無を確認しながら、目安として距骨下関節を中間位として評価することで靭帯へのメカニカルストレスを最小にしていくことが可能となると予測される。

距骨下関節中間位にて足関節の他動的な底屈・背屈可動性を初回評価で確認する。以下に、操作方法を記す (図1~3)。

### 5. テーピングを用いる場合の評価指標

関節の安定性に関与する因子は、骨や靭帯などによる静的安定性と固有感覚、筋、姿勢制御機能による動的安定性がある。構造的不安定性は、静的安定性の要素である靭帯の損傷により生理的関節可動範囲よりも過度に可動域を有しており、機能的不安定性は動的安



a. 距骨下関節軽度回内位で関節肢位を誘導  
b. 関節中心を通るよう関節肢位を誘導

図5 距骨下関節を軽度回内位で踵内側からテープを巻き回外した際の回内方向への張力を強める

定性の要素の損失により発生するものと考えられるため、以下の評価指標を記す。

- 1) 足関節底屈・背屈にて非荷重下・他動的運動・荷重下における疼痛出現の有無を確認

構造的固定で行う際、非荷重下・他動運動において足関節の底屈・背屈角度が、①安静0°未満で疼痛ありの場合、「免荷」または「部分荷重」とテーピングによる構造的固定を行う。②0°～10°の底屈・背屈で疼痛ありの場合、「部分荷重」または「全荷重」とテーピングによる構造的固定を重視する。機能的固定で行う際、荷重下において足関節の底背屈角度が、③5°以上の底屈・背屈で疼痛ありの場合、「全荷重」または「部分荷重」とテーピングによる機能的固定を重視する。④10°以上の底屈・背屈で疼痛はないが、歩行時や走行時に跛行がある場合、「全荷重」とテーピングによる機能的固定を行う。

- 2) 第1中足指節関節の伸展可動域の確認

第1中足指節関節の伸展可動域が増大している場合、「部分荷重」または「全荷重」時で歩行中の底屈角度を制限させる固定を行う。なお、足関節は距下骨関節を中間位とし基本

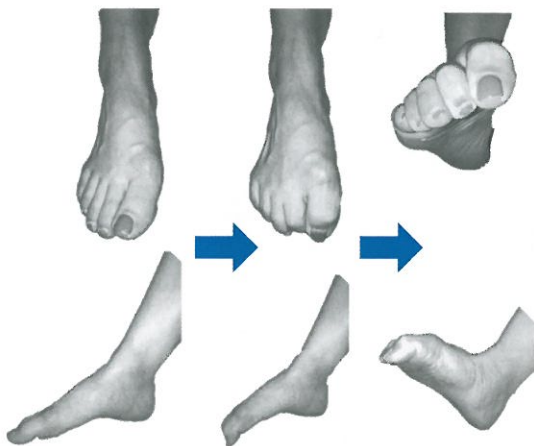


図6 脱力した状態から足趾伸筋群の緊張が入らないよう、足趾内在筋の筋力トレーニングを行う

軸が腓骨で、移動軸が第5中足骨とした場合とする。

## 処置

### 1. テーピング固定の概要

#### 1) 構造的固定 (図4)

①目的: 損傷靭帯を保護するため、関節固定性を向上する。

②方法: 主に非伸縮性テープを使用してアンカー、スターアップ、ホースシュー、サーキュラー、フィギュアエイトで固定する。また、先行研究において女性の捻挫群では第1中足趾節関節の伸展可動域が有意に高い値を示している<sup>8)</sup>ことが報告されている。また、臨床的にも中足趾節関節の伸展可動性を有する人は、足関節の底屈可動域が増大しているケースが多いことから、男性においてもジョイントラキシティー (joint laxity) を評価しながら中足趾節関節の伸展可動域を確認し足趾背側にテープを重ねて貼り付けるように固定性を増す。

#### 2) 機能的固定 (図5)

①目的: 慢性的な不安定性を予防するため、正常な生理的関節運動を誘導する。

②方法：主に伸縮性テープを用い、足関節外側不安定性に対して靭帯の断端部を接近させながら距骨下関節中間位より、軽度回内位で踵内側から下側を回り、上部アンカーテープの内側まで強く引きながら巻くことで距骨下関節を回外方向へ誘導する。このように回内方向からテープを巻くことでよりテープの張力を増大することが可能となるため回外方向への運動制限となる。なお、原則アンダーラップの上から巻き皮膚の保護を行うが、緊急性を要する場合にはホワイトテープ、EBテープは皮膚へ直接巻き、テープ皺やずれを防止する。非伸縮性のテープ量は、動作と痛みに応じ調整が必要である。なお、スパイラルテーピングとの違いは距骨頸の上内側から足根洞を通過する運動軸と距骨下関節と距腿関節の相互に関連し合う足関節の底屈・背屈時における関節中心を考慮することである。

## 筋力トレーニングについての概要

足関節捻挫後には、歩きやすさや疼痛の軽減のため、後足部回外位にて足趾を伸展保持しながら底屈位での外側接地が優位となる歩行をする。これらは慢性的な動作パターンやイレギュラーな動作要因を引き起こしてしまうため筋力トレーニングを行う。

### 1. 足趾内在筋の筋力トレーニング(図6)

短指屈筋、足底方形筋、虫様筋、短母趾屈筋、小指屈筋、底側骨格筋に対して脱力させた足関節底屈位の状態から長母趾屈筋の腱固定作用を利用し、MP関節の伸展を伴わないようPIP関節、DIP関節の屈曲をしながら足関節の背屈運動を行う。この際、足関節内反・外反が伴わないようアシストする。

### 2. 下腿三頭筋の筋力トレーニング(図7)

段階的に座位から行い、次に立位からのつま先立ちを行う。その際は足関節が内反・外反とならないよう中間位で底屈運動を行う。

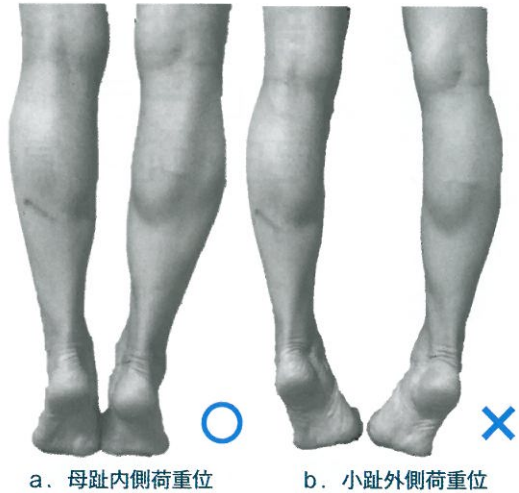

図7 足関節の内反・外反が伴わないよう、下腿三頭筋の筋力トレーニングを行う

## ◆ 文 献 ◆

- 1) Tourné Y, et al : Lateral ligament reconstruction procedures for the ankle Orthopaedics & Traumatology. *Surgery & Research* 103 : 171-181, 2017
- 2) 岩本幸英, 他 (編) : 整形外科学・外傷学改定第7版. 文光堂, 2005, pp598-671, pp775-830
- 3) Donoghue O : Treatment of Injuring to Athletes. JB Lippincott, Philadelphia, 1976
- 4) Leardini A, et al : Kinematics of the human ankle complex in pas-sive flexion : a single degree of freedom system. *J Biomech* 32 : 111-118, 1999
- 5) Lapointe SJ, et al : Changes in the flexi-bility characteristics of ankle complex due to damage to the lateral collateral ligaments : an in vitro and in vivo study. *J Orthop Res* 15 : 331-341, 1997
- 6) Luo ZP, et al : Physiological elongation of ligamentous complexsurrounding the hindfoot joints : in vitro biome-chemical study. *Foot Ankle Int* 18 : 277-283, 1997
- 7) Corazza F, et al : Mechanics of the anterior drawer test at the ankle : the effects of ligament viscoelastic-ity. *J Biomech* 38 : 2118-2123, 2005
- 8) Willems TM, et al : Intrinsic rist factors for inversion ankle sprains in females—a prospective study. *Scand J Med Sci Sports* 15 : 336-345, 2005